Anatomía descriptiva, endoscópica y radiológica de la laringe

D Chevalier
F Dubrulle
B Vilette

Resumen. – La laringe es un órgano importante: participa en la fonación, la respiración y la deglución. Los elementos anatómicos cartilaginosos unidos a la musculatura intrínseca y a las estructuras membranosas le confieren una gran movilidad. Gracias a la tomografía computadorizada la exploración radiológica es cada vez más precisa. Durante este examen, ciertas maniobras dinámicas permiten obtener información fundamental para el diagnóstico y la evaluación de la extensión de los tumores laríngeos, la endoscopia completa el análisis de las estructuras normales y patológicas de la laringe. La laringoscopia indirecta constituye un examen básico y es indispensable para precisar la movilidad de la laringe. El examen endoscópico bajo anestesia general se ha hecho necesario para evaluar los cánceres de las vías aerodigestivas superiores.

© 2001, Editions Scientifiques et Médicales Elsevier SAS, París. Todos los derechos reservados.

Palabras clave: anatomía, endoscopia, laringe, diagnóstico por imágenes.

Anatomía descriptiva de la laringe [1, 4, 17, 26]

La laringe es un órgano impar y mediano, situado en la parte media de la vaina visceral del cuello, donde ocupa la parte superior de la región infrahioidea. Está formada por un esqueleto cartilaginoso suspendido del hueso hioides; los diferentes cartílagos se unen entre sí por articulaciones, membranas, ligamentos y músculos.

FORMA Y DIMENSIONES

La laringe tiene la forma de una pirámide triangular con una base posterosuperior que corresponde a la faringe y al hueso hioides, y con un vértice inferior que corresponde al orificio superior de la tráquea.

En el varón sus dimensiones son de 45 mm de altura por 35 mm de diámetro anteroposterior en la parte superior. En la mujer sus dimensiones son menores (respectivamente 35 mm y 25 mm). Los límites de la laringe son: por arriba, el borde superior del cartílago tiroides que corresponde al cuerpo vertebral de C4, y por debajo el cartílago cricoides, frente al borde inferior de C6.

Dominique Chevalier : *Professeur des Universités, praticien hospitalier, service d'oto-rhino-laryngologie.*
Frédérique Dubrulle : *Praticien hospitalier, service d'imagerie médicale.*
Bernard Vilette : *Praticien hospitalier, département d'anesthésie-réanimation.*
Centre hospitalier universitaire de Lille, hôpital Huriez, rue Michel-Polonovski, 59037 Lille cedex, France.

CARTÍLAGOS DE LA LARINGE

La laringe está constituida por un conjunto de 11 cartílagos *(fig. 1)*:

— tres cartílagos impares y medianos: el cartílago tiroides, el cricoides y la epiglotis;

— cuatro cartílagos pares: los cartílagos corniculados de Santorini, los cuneiformes de Wrisberg, los sesamoideos posteriores y los aritenoides.

Estos elementos están unidos entre sí por articulaciones y estructuras fibroelásticas. El conjunto está formado por el aparato muscular y recubierto por una mucosa de tipo respiratorio.

■ *Cartílago tiroides* *(fig. 2)*

Es el más grande, tiene la forma de un escudo que protege los elementos de la laringe. Está constituido por dos láminas laterales verticales, oblicuas y orientadas hacia atrás y hacia afuera, que forman un ángulo diedro abierto hacia atrás, que es el responsable de la prominencia laríngea o nuez de Adán por delante.

Cada lámina presenta:

— una cara anterolateral recorrida por una línea oblicua orientada hacia abajo, hacia adelante y hacia adentro;

— una cara posteromedial que protege la laringe y los senos piriformes de la faringe;

— un borde inferior que presenta la incisura tiroidea inferior;

— un borde superior romo que presenta la incisura tiroidea superior;

— un borde posterior vertical que se prolonga hacia arriba por el asta superior, que posee entre 15 y 20 mm de longitud,

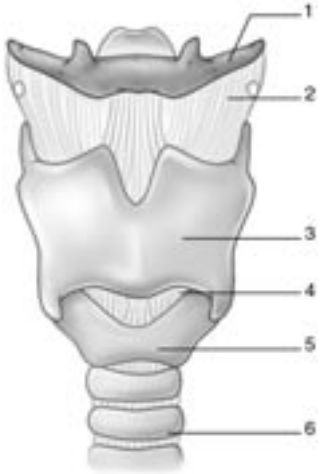

1 *Vista anterior de la laringe. 1. hueso hioides; 2. membrana tirohioidea; 3. cartílago tiroides; 4. membrana cricotiroidea; 5. cartílago cricoides; 6. tráquea.*

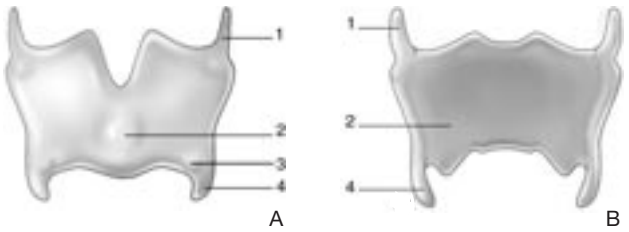

2 *Cartílago tiroides. 1. asta superior; 2. prominencia laríngea; 3. tubérculo inferior; 4. asta inferior.*
A. Vista anterior.
B. Vista posterior.

y hacia abajo por un asta inferior que presenta una superficie articular para el cricoides orientada hacia adentro y hacia atrás.

■ *Cartílago cricoides* *(fig. 3)*

Tiene la forma clásica de un anillo con engarce posterior.

Presenta un arco anterior con un tubérculo cricoideo mediano o pico cricoideo, una lámina o engarce cricoideo con dos superficies articulares aritenoideas orientadas hacia arriba y hacia afuera, y dos superficies articulares tiroideas. El cartílago cricoides tiene sobre sí los cartílagos aritenoides por detrás y el cartílago tiroides lateralmente y por delante, con el cual se articula a nivel de sus astas inferiores.

■ *Cartílago epiglótico*

Tiene la forma de una raqueta de 65 mm (± 10 mm), con un mango inferior curvado, cuya extremidad forma el pie de la epiglotis, el cual se inserta en el ángulo interno del cartílago tiroides.

La epiglotis presenta una cara laríngea posteroinferior orientada hacia abajo y hacia atrás que presenta numerosas depresiones cribriformes, una cara lingual anterosuperior cóncava que mira hacia arriba y hacia adelante, una base superior y dos bordes laterales. La epiglotis es un cartílago muy móvil gracias a su charnela inferior constituida por el ligamento tiroepiglótico.

■ *Cartílago aritenoides* *(fig. 4)*

Tiene la forma de una pirámide triangular cuya base se articula con el cartílago cricoides.

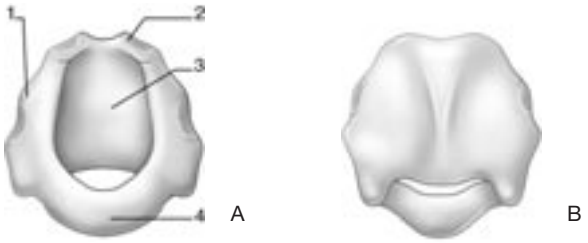

3 *Cartílago cricoides.*
A. Vista anterior. 1. faceta articular con el tiroides; 2. faceta articular con el aritenoides; 3. engarce cricoideo; 4. arco anterior.
B. Vista posterior.

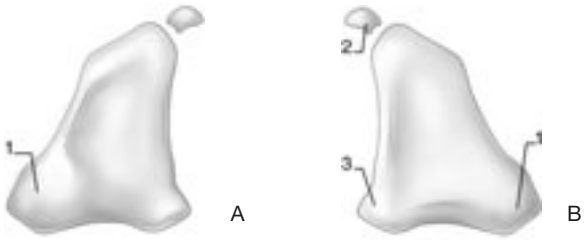

4 *Cartílago aritenoides. 1. apófisis muscular; 2. cartílago corniculado; 3. apófisis vocal.*
A. Vista anterior.
B. Vista posterior.

El cartílago aritenoides presenta un ápice superior, una cara medial lisa y cóncava, una cara anterolateral, una cara dorsal, un ángulo posterolateral: la apófisis (o proceso) muscular, y un ángulo anteromedial: la apófisis vocal.

■ *Otros cartílagos*

— Cartílagos de Santorini, articulados con el vértice del aritenoides correspondiente.

— Cartílagos sesamoideos posteriores, articulados con el aritenoides y el corniculado homolateral.

— Cartílagos accesorios:
  — cartílagos tritiformes en los ligamentos tirohioideos laterales;
  — cartílagos interaritenoideos en el ligamento cricocorniculado;
  — cartílagos sesamoideos anteriores en los ligamentos tiroaritenoideos inferiores;
  — cartílagos cuneiformes de Wrisberg en los ligamentos ariepiglóticos.

ARTICULACIONES DE LA LARINGE

■ *Articulación cricoaritenoidea*

Esta articulación presenta una membrana sinovial y una cápsula laxa reforzada por el ligamento cricoaritenoideo posterior, presenta un haz para la apófisis o proceso vocal, un haz medio y uno posterior para la apófisis o proceso muscular.

Las articulaciones cricoaritenoideas permiten movimientos de traslación frontal, que alejan o acercan los cartílagos aritenoides, y de rotación lateral o medial alrededor de un eje vertical, que separan o acercan los procesos vocales y por lo tanto las cuerdas vocales.

■ *Articulaciones cricotiroideas*

Son verdaderas articulaciones sinoviales con una cápsula reforzada por los ligamentos ceratocricoideos superior, infe-

rior y anterior. Permiten la inclinación hacia adelante o hacia atrás del cartílago tiroides, lo que modifica la tensión de las cuerdas vocales.

MEMBRANAS Y LIGAMENTOS DE LA LARINGE *(fig. 5)*

Los diferentes cartílagos de la laringe están unidos por membranas reforzadas eventualmente por ligamentos, y por ligamentos totalmente individualizados.

Membrana cricotraqueal

Se extiende entre el cricoides y el primer anillo traqueal. Es circular y reforzada por detrás por el músculo traqueal.

Membrana y ligamentos tirohioideos

La membrana tirohioidea se extiende entre la cara medial de las grandes astas del hueso hioides por arriba, y el borde superior del cartílago tiroides por debajo. La refuerzan el ligamento tirohioideo medio por delante y los ligamentos tirohioideos laterales que se extienden entre las astas del hueso hioides y las astas superiores del cartílago tiroides.

Membrana y ligamentos cricotiroideos

La membrana se extiende entre el borde inferior del cartílago tiroides y el borde superior del cartílago cricoides. La refuerza el ligamento cricotiroideo medio o conoide que va hacia adelante y hacia adentro. La rama lateral del nervio laríngeo superior y la arteria laríngea media perforan esta membrana.

Ligamentos de la epiglotis (fig. 6)

La epiglotis está unida a la lengua por los ligamentos glosoepiglóticos medio y laterales, a la faringe por los ligamentos faringoepiglóticos, al cartílago tiroides por el ligamento tiroepiglótico, al borde superior del hueso hioides por la membrana, el músculo y el ligamento hioepiglóticos, y por último a los cartílagos aritenoides por los ligamentos ariepiglóticos.

Ligamentos del complejo aritenoideo

Los cartílagos aritenoides se unen:
— al corniculado por el ligamento aricorniculado;
— al cricoides por la cápsula cricoaritenoidea reforzada por el ligamento cricoaritenoideo;
— al cartílago tiroides en su ángulo interno por los ligamentos vestibular y vocal que refuerzan la membrana elástica.

Los cartílagos corniculados están unidos entre sí por el ligamento cricocorniculado o yugal en «Y». El aritenoides se une al ápice del cartílago corniculado por el ligamento aricorniculado y a la epiglotis por el ligamento ariepiglótico.

MUSCULATURA INTRÍNSECA DE LA LARINGE

Músculo cricotiroideo

Se inserta por debajo, en la parte anterolateral del arco del cricoides, y por arriba, el haz recto se inserta en el borde inferior de la lámina tiroidea, mientras que el haz oblicuo lo hace en el borde anterior del asta inferior. Es el único músculo de la laringe inervado por el nervio laríngeo superior.

Acción: inclina hacia adelante el cartílago tiroides y tensiona de manera indirecta las cuerdas vocales.

Músculo cricoaritenoideo posterior

Por debajo se inserta en la cara posterior del cartílago cricoides y por arriba en el proceso muscular del cartílago aritenoides.

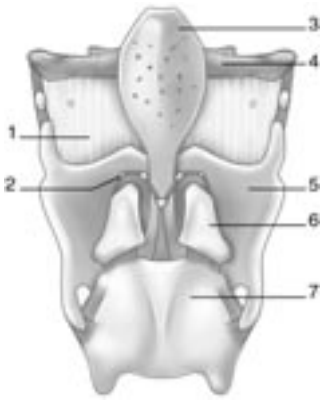

5 *Vista posterior de la laringe. 1. membrana tirohioidea; 2. cartílago sesamoideo; 3. epiglotis; 4. hueso hioides; 5. cartílago tiroides; 6. cartílago aritenoides; 7. cartílago tiroides.*

6 *Corte anteroposterior de la laringe. 1. membrana tirohioidea; 2. hueso hioides; 3. epiglotis; 4. repliegue aritenoepiglótico; 5. banda ventricular; 6. ventrículo de Morgagni; 7. cuerda vocal; 8. cartílago tiroides; 9. cartílago cricoides.*

Acción: hace girar sobre su eje al cartílago aritenoides hacia atrás y hacia afuera, y separa las cuerdas vocales. Es el único músculo abductor de las cuerdas vocales o dilatador de la glotis.

Músculo aritenoideo transverso

Se inserta en la cara posterior de los dos cartílagos aritenoides.

Acción: aproxima los dos cartílagos aritenoides y por lo tanto es aductor de las cuerdas vocales.

Músculo ariepiglótico

Se inserta por debajo, en el ápice del cartílago aritenoides y por arriba en el borde lateral del cartílago epiglótico.

Acción: desciende las cuerdas vocales, es aductor de las cuerdas vocales o constrictor de la glotis.

Músculo aritenoideo oblicuo

Se inserta en el proceso muscular de los cartílagos aritenoides y por arriba en el ápice del cartílago aritenoides contralateral.

Acción: al acercar los cartílagos aritenoides, es aductor de las cuerdas vocales.

Músculo cricoaritenoideo lateral

Se inserta por debajo en el borde superior del arco cricoideo y por arriba en el proceso muscular del cartílago aritenoides.

Acción: al hacer girar sobre su eje al cartílago aritenoides hacia adelante y hacia adentro, es aductor de las cuerdas vocales.

■ *Músculo cricoepiglótico*

Se inserta por arriba en el borde lateral del cartílago epiglótico y por debajo en la parte lateral del cricoides.

Acción: al hacer descender la epiglotis, contribuye al cierre de la glotis durante la deglución.

■ *Músculo tiroaritenoideo lateral*

Su inserción anterior es en el ángulo interno del cartílago tiroides y en la membrana cricotiroidea. Atrás, se inserta en el borde lateral de la epiglotis y en el borde lateral del cartílago aritenoides.

Acción: acerca los cartílagos aritenoides y es por lo tanto aductor de las cuerdas vocales.

■ *Músculo vocal o tiroaritenoideo medial*

Se inserta por delante en el tercio inferior del ángulo interno del cartílago tiroides y por detrás en el proceso vocal del cartílago aritenoides.

Acción: está constituido por fibras entrecruzadas que tienen un movimiento de torsión durante la contracción y determina la frecuencia de las vibraciones de las cuerdas vocales.

■ *Músculo tiroaritenoideo superior*

Se inserta por delante en el tercio superior del ángulo interno del cartílago tiroides y por detrás en el proceso muscular del cartílago aritenoides.

Acción: acerca los cartílagos aritenoides y por lo tanto es aductor de las cuerdas vocales.

CONFIGURACIÓN INTERNA *(fig. 7)*

La laringe es un tubo de 5 cm de altura y 3,5 cm de diámetro, es más ancha en su parte superior. Está tapizada por una mucosa en continuidad con la faríngea y la traqueal. Esta mucosa se apoya en una membrana fibroelástica que se extiende entre el ligamento ariepiglótico por arriba y el arco cricoideo por debajo.

La membrana fibroelástica presenta dos engrosamientos:

— el ligamento vestibular o tiroaritenoideo superior, que se extiende entre el ángulo interno del tiroides y el cartílago aritenoides;

— el ligamento vocal o tiroaritenoideo inferior, que se extiende entre el ángulo interno del tiroides y el proceso vocal del cartílago aritenoides.

Estos ligamentos dividen la membrana fibroelástica en tres segmentos:

— el segmento superior, que constituye la membrana cuadrangular por encima del ligamento vestibular;

— el segmento medio: el cono elástico o la membrana se invagina para formar el ventrículo laríngeo o de Morgagni que presenta un divertículo anterior, el sáculo laríngeo;

— el segmento inferior, por debajo del ligamento vocal.

La cavidad laríngea está dividida en tres pisos por dos repliegues:

— las cuerdas vocales superiores o repliegues vestibulares, formadas por el músculo tiroaritenoideo lateral y el ligamento tiroaritenoideo superior;

— las cuerdas vocales inferiores, formadas por el ligamento y el músculo vocal, que limitan entre sí la glotis.

Los tres niveles de la laringe son:

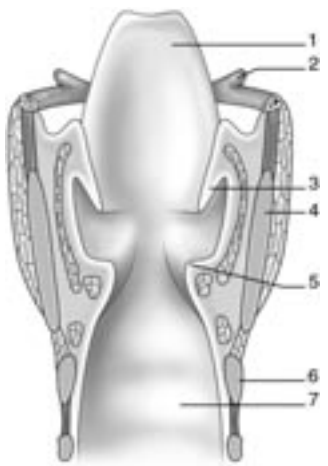

7 *Corte frontal de la laringe. 1. epiglotis; 2. hueso hioides; 3. banda ventricular; 4. cartílago tiroides; 5. cuerda vocal; 6. cartílago cricoides; 7. tráquea.*

— el nivel superior o vestíbulo laríngeo, que limita hacia arriba con el aditus laríngeo, y hacia abajo con la hendidura vestibular entre los repliegues vestibulares;

— el nivel medio, que limita hacia arriba con las cuerdas vocales superiores y hacia abajo con las cuerdas vocales inferiores;

— el nivel inferior o infraglótico, en continuidad hacia abajo con la tráquea.

VASCULARIZACIÓN

■ *Vascularización arterial*

Está dada por tres pedículos:

— la arteria laríngea superior, rama de la tiroidea superior, perfora la membrana tirohioidea e irriga la mucosa y los músculos del piso superior de la laringe;

— la arteria cricoidea o laríngea media, rama de la arteria tiroidea superior, perfora la membrana cricotiroidea e irriga la mucosa del piso inferior de la laringe;

— la arteria laríngea inferior, rama de la arteria tiroidea inferior, irriga los músculos y la mucosa posterior de la laringe.

■ *Vascularización venosa*

Globalmente es satélite de las arterias. Las venas laríngeas superiores e inferiores drenan en las venas tiroideas superiores, y las venas laríngeas posteriores desembocan en las tiroideas inferiores.

■ *Vascularización linfática*

La laringe tiene dos territorios linfáticos: el primero, supraglótico, de mucha importancia y el segundo, subglótico, más fino.

Los vasos linfáticos eferentes siguen la disposición arterial. Entre ellos se distinguen:

— un pedículo superior que se dirige a los ganglios yugulares medios bajo el músculo digástrico;

— un pedículo anteroinferior que drena en los ganglios precricoideos y luego en la cadena yugular y en los ganglios pretraqueales;

— un pedículo posteroinferior que nace en la parte posterior del nivel subglótico, drena en los ganglios de la cadena recurrencial, en los yugulares inferiores y en los supraclaviculares.

INERVACIÓN DE LA LARINGE

Está dada por los nervios laríngeos superior e inferior, ramas del nervio vago o neumogástrico, décimo par craneano.

Nervio laríngeo superior

Es un nervio mixto, fundamentalmente sensitivo, que nace del vago en el polo inferior del ganglio plexiforme. Desciende oblicuamente hacia abajo y hacia adelante, contra la pared faríngea. Detrás del asta del hueso hioides se divide en dos ramas:

— una rama medial o superior, subyacente y satélite de la arteria laríngea superior. Junto con ella perfora la membrana tirohioidea. Produce la inervación sensitiva a la mucosa superior de la laringe, a la parte adyacente de la faringe y a la base de la lengua;

— una rama lateral o inferior, satélite de la arteria cricotiroidea, que inerva el músculo cricotiroideo, y luego perfora la membrana cricotiroidea, produce la inervación sensitiva a los pisos medio e inferior de la laringe y asegura el tono de los músculos laríngeos.

Nervio laríngeo inferior

Es la rama terminal del nervio laríngeo inferior o recurrente. Éste nace del nervio vago, a la derecha lo hace por debajo de la arteria subclavia, a la izquierda por debajo del arco aórtico, y sube hacia la laringe por el ángulo esofagotraqueal. Se ramifica en: ramas traqueales, esofágicas, cardíacas, y se convierte en el nervio laríngeo inferior cuando pasa bajo el constrictor inferior de la faringe. Da entonces tres ramas: una anastomosada con el nervio laríngeo superior que constituye el asa de galeno, una posterior y una anterior.

El nervio laríngeo inferior inerva la mucosa posterior y todos los músculos de la laringe, salvo el cricotiroideo.

Diagnóstico por imágenes de la laringe

GENERALIDADES

El objetivo de este capítulo es relacionar el diagnóstico por imágenes con la anatomía descriptiva y exponer los métodos actuales de examen de la laringe. Estos métodos deben realizarse fundamentalmente para evaluar los tumores de la faringolaringe, es necesario analizar bien los puntos clave de la extensión, principalmente en el caso de cirugía parcial.

El diagnóstico por imágenes se basa actualmente en dos exámenes: la tomografía computadorizada en espiral y la resonancia magnética (RM). Todos los autores coinciden en pensar que la tomografía computadorizada en espiral es el examen de referencia de primera intención, y que la RM sólo interviene cuando es necesaria para precisar ciertos aspectos.

TOMOGRAFÍA COMPUTADORIZADA EN ESPIRAL

Técnica

El aporte de la tomografía computadorizada en espiral revolucionó el estudio de la faringolaringe, órgano muy móvil. El relevamiento de un volumen que cubra toda la faringolaringe y las áreas ganglionares en 30 segundos aproximadamente, en respiración indiferente, permitió evitar todos los artefactos provocados por el movimiento y por la deglución. El modo en espiral se basa en el principio de la rotación continua del sistema tubodetector, con emisión permanente de rayos X, combinada con el desplazamiento de la mesa [15].

La adquisición de imágenes de un volumen dado en forma espiralada permite realizar reconstrucciones en todos los planos del espacio, en particular frontales y sagitales que posibilitan el estudio de ciertas zonas claves: la celda preepiglótica, la base de la lengua y el límite entre la supraglotis y la glotis [29].

La evaluación se completa con maniobras dinámicas, que son de buena calidad, incluso en los pacientes en mal estado general, debido al brevísimo tiempo que requieren (20 segundos para un Valsalva, 15 segundos para una fonación) y permiten cubrir toda la laringe.

En la actualidad, los aparatos de alta resolución permiten reducir el espesor de los cortes (1 a 1,5 mm) y los tiempos de adquisición, permitiendo el estudio completo de la faringolaringe y de las áreas ganglionares en períodos muy breves, con cortes muy finos y una excelente calidad de reconstrucciones en doble dimensión. La endoscopia virtual tridimensional se está comenzando a usar en la observación de la faringolaringe [21]. En primer lugar se ubica un topograma de perfil que permite situar y orientar el plano de los cortes, éstos deben ser paralelos al plano glótico (corresponde al disco C5-C6). El relevamiento comienza a la altura de la base de la lengua y se extiende hasta los primeros anillos traqueales *(fig. 8)*. En la práctica, generalmente se realizan dos tomografías en espiral. La primera, en respiración indiferente, comienza en la base de la lengua y llega hasta el orificio cervicomediastinal (aproximadamente 30 segundos para la obtención), se realiza con ventana para tejidos blandos 250-50 UH. La segunda se toma en maniobra dinámica, ya sea en fonación o en Valsalva, de acuerdo a la patología.

El estudio de los cartílagos se realiza gracias a la reconstrucción en constante cartilaginosa a partir de los datos tomados en bruto de la primera espiral con un filtro más duro y constantes a 1400-400 UH.

Se inyecta el contraste iodado para opacar los vasos (carótida, yugular) y para realzar y evaluar mejor la extensión del tumor [5].

DESCRIPCIÓN

Estudio en respiración indiferente

El estudio de la laringe es más fácil en respiración indiferente: las cuerdas vocales están en reposo y los ventrículos laríngeos no están abiertos. La hipofaringe no está neumatizada (la apnea no se utiliza porque provoca el cierre de la luz laríngea y de la hipofaringe, dificultando el estudio de las cuerdas vocales) [17].

Estudio en fonación (generalmente con la letra «e»)

Esta maniobra permite estudiar la movilidad de las cuerdas vocales, abrir los ventrículos laríngeos, y por lo tanto separar el nivel supraglótico del glótico. Las reconstrucciones 2D frontales sirven para estudiar con la misma exactitud la región subglótica. En fonación se produce una discreta expansión de los senos piriformes [22].

Estudio en Valsalva

Esta maniobra permite la expansión de la hipofaringe y la buena visualización de los repliegues ariepiglóticos, los senos piriformes y la región retrocricoaritenoidea. La luz laríngea, por su parte, se halla moderadamente reducida [9].

Se deben explicar al paciente estas maniobras antes del examen, y requieren un entrenamiento de varios minutos para cada una de ellas (fonación y Valsalva) [23].

ASPECTO DE LOS CARTÍLAGOS LARÍNGEOS EN LA TOMOGRAFÍA COMPUTADORIZADA

Hueso hioides

Siempre está calcificado y tiene forma de herradura con abertura posterior. Su origen tripartito es visible en ventana para hueso, por un surco articular que separa el cuerpo de las grandes astas. Se compone sobre todo de tejido óseo compacto y algo de hueso esponjoso en las partes laterales de las astas.

8 *Topograma de perfil que muestra la cobertura de la tomografía en espiral desde la base de la lengua hasta el orificio cervicomediastínico y la inclinación de los cortes en el plano glótico (plano de C5-C6).*

Cartílago tiroides

Su aspecto no suele ser homogéneo ya que las zonas osificadas y hialinas se yuxtaponen. La distribución de estas zonas depende de la edad y del sexo. Generalmente en el adulto, cuando la osificación es completa, se observa una constitución ósea: dos corticales hiperdensas y una medular central hipodensa. A veces el cartílago es aún hialino (isodenso) o existe una mezcla de zonas osificadas y de zonas hialinas que le dan un aspecto heterogéneo. El cartílago tiroides es globalmente triangular en forma de «V» en los cortes superiores, y toma una forma más redondeada, en «U», en los inferiores. La escotadura tiroidea visible en los cortes superiores no debe confundirse con una lisis ósea neoplásica.

Los músculos infrahioideos (esterno-, omo- y tirohioideos) aparecen con densidad tisular (isodensa) pegados a la cara anterior del cartílago.

Cartílago epiglótico

La epiglotis es un cartílago hialino (isodenso con el músculo) que sólo se calcifica excepcionalmente.

Su parte superior es bien visible entre las densidades aéreas valeculares y vestibulares, y constituye el borde libre. Esta región se analiza bien en las reconstrucciones sagitales, las cuales permiten también examinar la membrana hioepiglótica y las relaciones con la base de la lengua. La epiglotis está unida a la base de la lengua por los repliegues glosoepiglótico medio y laterales. Los bordes laterales de la epiglotis constituyen los repliegues ariepiglóticos, bien individualizados en Valsalva.

La cara laríngea, isodensa, se analiza mejor en los cortes axiales y en las reconstrucciones sagitales, las cuales permiten también estudiar la celda preepiglótica. Los pequeños orificios cribiformes de la cara laríngea no son visibles en los estudios por imágenes.

El pie de la epiglotis se puede estudiar bien en cortes axiales y en las reconstrucciones sagitales. Corresponde a la extremidad inferior, unida al ángulo interno del cartílago tiroides por encima del plano glótico. Tiene el aspecto de una zona tisular cuyo espesor no debe superar los 2 mm.

Cartílago cricoides

Siempre está osificado en el adulto y presenta por lo tanto dos corticales hiperdensas y una medular hipodensa. Los planos de los cortes superiores muestran al principio el engarce cricoideo, visible en el corte que pasa por la base de los aritenoides. Luego, en los cortes más bajos, se puede ver el aspecto completo anular del cricoides: a este nivel pertenece a la subglotis. La superficie cricoidea entre los aritenoides corresponde a la comisura posterior formada por el músculo interaritenoideo y su mucosa. Las articulaciones cricoaritenoideas y cricotiroideas se ven bien en cortes axiales y en las reconstrucciones bidimensionales. La distancia intercricotiroidea no debe ser superior a 1,5 mm.

Cartílago aritenoides

La calcificación de los cartílagos aritenoides es ascendente y comienza por la base. Los aritenoides presentan casi siempre una calcificación global homogénea hiperdensa, más raramente de tipo óseo (cortical y medular central). Sus formas en cortes axiales permiten identificar el nivel de corte:

— a la altura de las bandas ventriculares tienen una forma lineal transversal,

— a la altura de las cuerdas vocales tienen una forma triangular articulada con el engarce cricoideo.

Se reconoce una prominencia posteroexterna (apófisis muscular) y un relieve anterointerno aguzado (apófisis vocal) que marca el plano de la cuerda vocal. Las apófisis musculares están a una distancia de 2 a 3 mm de las láminas tiroideas, sin interposición tisular (distancia intertiroaritenoidea). Los pequeños cartílagos accesorios (cartílagos corniculados) son inseparables de los aritenoides, los que prolongan hacia arriba. Los cartílagos cuneiformes no son visibles.

En respiración indiferente suave los aritenoides están cerca del cartílago tiroides. En fonación se acercan entre sí, estrechando la hendidura glótica por aducción de las cuerdas vocales.

ASPECTO DE LA CAVIDAD LARÍNGEA EN LA TOMOGRAFÍA COMPUTADORIZADA

Para simplificar y facilitar la evaluación de la extensión tumoral se elige una descripción de la laringe por niveles, insistiendo sobre las regiones anatómicas claves para la evaluación de la extensión tumoral. Con este objetivo, se presentan y se comentan cortes axiales escalonados, sagitales y coronales.

Nivel supraglótico

Se presentan seis cortes axiales del nivel supraglótico en respiración indiferente.

Cortes que pasan por el hueso hioides, las valéculas y la región de los tres repliegues *(figs. 9, 10)*

Justo por encima de la concavidad del hueso hioides, la parte superior libre de la epiglotis está unida a la base de la lengua por el repliegue glosoepiglótico mediano, que divide el espacio aéreo en dos pequeñas fosas: las valéculas. A sus costados se encuentra la zona de los tres repliegues que corresponde a la convergencia del repliegue glosoepiglótico lateral, el ariepiglótico y el faringoepiglótico. El repliegue faringoepiglótico y el glosoepiglótico lateral son a veces indisociables en los estudios por imágenes.

Cortes que pasan por la cara laríngea de la epiglotis y la celda preepiglótica *(figs. 11, 12)*

La parte anterior de la laringe, en este nivel supraglótico, está ocupada por una celda celuloadiposa hipodensa, la celda preepiglótica o hiotiroepiglótica (HTE). De forma triangular en su extremo inferior, está limitada por arriba por la membrana hioepiglótica que puede verse en ocasiones como una imagen pequeña de densidad tisular. Por debajo, el ligamento tiroepiglótico constituye otra pequeña extensión tisular que limita de manera fisiológica la hipodensidad grasa.

La celda HTE y la epiglotis también pueden estudiarse bien en un corte sagital mediano *(fig. 13)*.

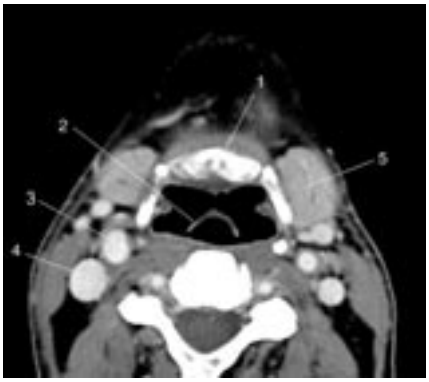

9 *Corte que pasa por el hueso hioides y el borde libre de la epiglotis. 1. cuerpo del hueso hioides; 2. epiglotis (borde libre); 3. arteria carótida; 4. vena yugular interna; 5. glándula submaxilar.*

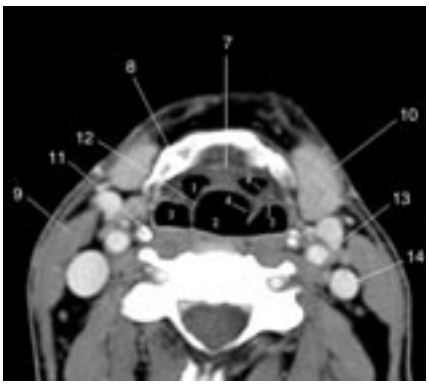

10 *Corte que pasa por las valéculas y la región de los tres repliegues. 1. valécula derecha; 2. luz laríngea; 3. seno piriforme derecho; 4. repliegue ariepiglótico; 5. ligamento faringoepiglótico; 6. ligamento glosoepiglótico lateral; 7. ligamento glosoepiglótico mediano; 8. hueso hioides; 9. músculo esternocleidomastoideo; 10. glándula submaxilar; 11. asta superior del cartílago tiroides; 12. epiglotis; 13; arteria carótida; 14. vena yugular.*

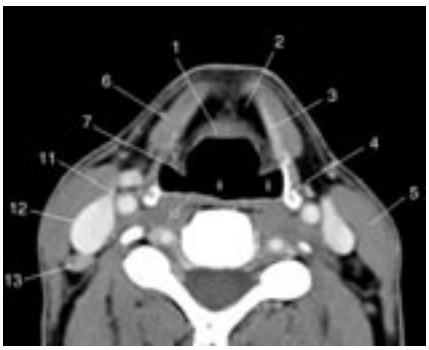

11 *Corte que pasa por la celda preepiglótica (celda hiotiroepiglótica). 1. epiglotis (cara laríngea); 2. celda preepiglótica; 3. cartílago tiroides (lámina no osificada); 4. cartílago tiroides (asta posterior osificada); 5. músculo esternocleidomastoideo; 6. músculo infrahioideo; 7. repliegue ariepiglótico; 8. seno piriforme izquierdo; 9. luz laríngea; 10. músculo constrictor de la faringe; 11. arteria carótida; 12. vena yugular interna; 13. pequeño ganglio espinal.*

Los espacios paralaríngeos son adiposos e hipodensos. Flanquean la columna aérea a ambos lados, prolongando las partes laterales de la celda HTE que se encuentra por encima, y se extienden sobre toda la longitud de la laringe. Son mayores en el nivel supraglótico, principalmente en su parte superior. A la altura de los repliegues vestibulares todavía

12 *Corte que pasa por el cartílago tiroides y la parte inferior de la celda hiotiroepiglótica (HTE). 1. escotadura tiroidea mediana; 2. parte inferior de la celda HTE; 3. pie de la epiglotis; 4. músculo infrahioideo; 5. espacio paralaríngeo; 6. repliegue ariepiglótico; 7. cartílago tiroideo (lámina); 8. seno piriforme.*

13 *Reconstrucción sagital mediana. 1. base de la lengua; 2. valécula; 3. membrana hioepiglótica; 4. hueso hioides; 5. celda preepiglótica (celda hiotiroepiglótica); 6. pie de la epiglotis y ligamento tiroepiglótico; 7. comisura anterior; 8. cartílago tiroides; 9. borde libre de la epiglotis; 10. cara laríngea de la epiglotis; 11. músculo interaritenoideo; 12. cartílago cricoides.*

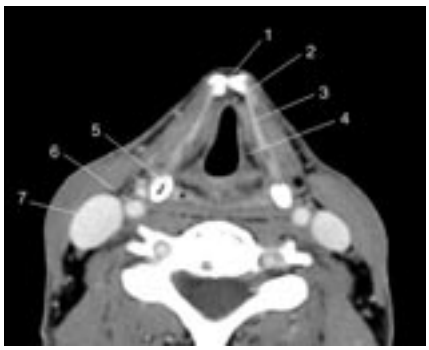

14 *Corte que pasa por la parte alta de los repliegues vestibulares. 1. unión de las láminas tiroideas; 2. ligamento tiroepiglótico; 3. cartílago tiroides (lámina); 4. espacio adiposo paralaríngeo; 5. seno piriforme; 6. arteria carótida; 7. vena yugular.*

son bastante visibles, formando una banda hipodensa en contacto con el pericondrio interno tiroideo. Los bordes laterales de la epiglotis se continúan con los repliegues ariepiglóticos, que se ven bien en los cortes axiales como repliegues tisulares curvados hacia atrás. Separan la luz laríngea central de los senos piriformes, constituyendo su cara anterior, y convergen hacia la línea media en la parte baja para unirse a los cartílagos aritenoides.

Cortes que pasan por las bandas ventriculares o repliegues vestibulares *(figs. 14, 15)*

Las bandas ventriculares o repliegues vestibulares están constituidos por un repliegue mucoso sobre un ligamento de

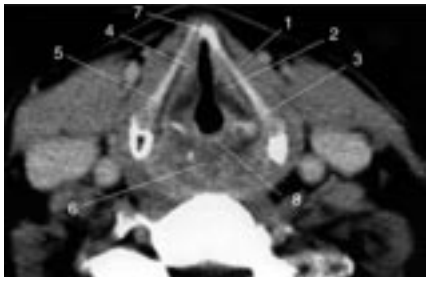

15 *Corte que pasa por los repliegues vestibulares. 1. cartílago tiroides (lámina); 2. repliegue vestibular (notar la predominancia del aspecto adiposo); 3. ápice del aritenoides (sección lineal transversal); 4. músculo tiroaritenoideo derecho (poco desarrollado en este nivel); 5. ribete adiposo de seguridad contra el pericondrio interno del cartílago tiroides; 6. hipofaringe; 7. cresta anterior calcificada («nuez de Adán»); 8. músculo interaritenoideo.*

densidad tisular. El músculo tiroaritenoideo es delgado en este nivel, lo que explica la importante tonalidad grasa de las bandas. El nivel del corte se determina por esta densidad adiposa y por la forma lineal que los aritenoides presentan a esta altura. Por delante se encuentra la parte inferior de la celda HTE, constituida por el ligamento tiroepiglótico que une el pie de la epiglotis al cartílago tiroides.

En este plano de corte se puede distinguir, excepcionalmente, una claridad aérea que corresponde al ventrículo de Morgagni, pero en general en respiración indiferente los ventrículos no están neumatizados. Por el contrario, en fonación, los ventrículos se abren y la reconstrucción frontal *(fig. 16)* permite distinguir bien el plano de los repliegues vestibulares (más hipodenso por su contenido principalmente adiposo) del plano glótico (mucho más denso por su composición muscular).

■ *Nivel glótico. Corte que pasa por el plano glótico* *(fig. 17)*

La columna aérea en este nivel es triangular con vértice anterior. El plano glótico es fundamentalmente muscular (isodenso) ya que allí el músculo tiroaritenoideo interno está bien desarrollado. El espacio adiposo paralaríngeo o paraglótico se reduce a una fina banda hipodensa junto a la cortical interna de la lámina tiroidea. Mide de 2 a 3 mm en su parte posterior y es casi virtual por delante. En la parte anterior de la laringe, la comisura anterior es una fina banda tisular que no debe superar los 2 mm de espesor, e incluso a veces la mucosa parece estar en contacto con la cortical. El aspecto de los aritenoides ayuda a identificar el plano glótico. En este nivel son triangulares. Por delante la apófisis vocal no siempre se ve, ya que no suele estar calcificada; la apófisis muscular se ve siempre como una opacidad cálcica separada de la lámina tiroidea por 1 a 3 mm aproximadamente (distancia intertiroaritenoidea). Este espacio debe ser simétrico.

Entre los dos aritenoides se ve la parte superior del engarce cricoideo, con una cortical densa y una medular central. Está recubierto por el músculo interaritenoideo y junto con su mucosa forman la comisura posterior.

■ *Nivel subglótico*

Corte que pasa por la región subglótica alta (justo bajo las cuerdas vocales) *(fig. 18)*

En este piso la luz laríngea toma una forma circular. Las láminas tiroideas permanecen visibles en los primeros cortes. La región subcomisural anterior es muy fina y la mucosa parece estar directamente en contacto con la cortical interna del cartílago tiroides.

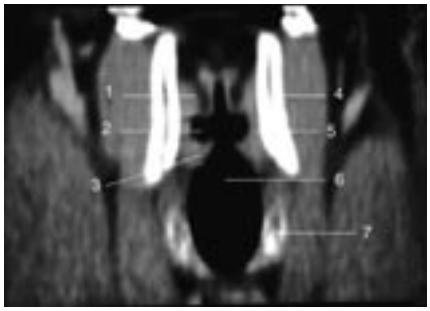

16 *Reconstrucción frontal en fonación. 1. repliegue vestibular; 2. ventrículo laríngeo abierto; 3. cuerda vocal; 4. cartílago tiroides (lámina); 5. espacio adiposo paralaríngeo; 6. subglotis; 7. cartílago cricoides.*

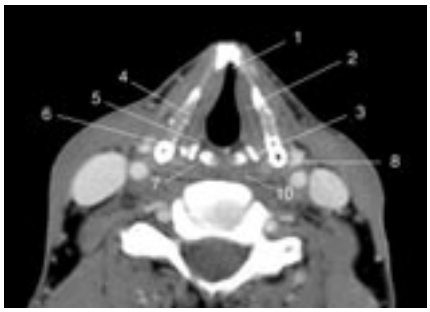

17 *Corte que pasa por el plano glótico. 1. comisura anterior; 2. cuerda vocal; 3. aritenoides; 4. espacio adiposo paraglótico; 5. proceso vocal del aritenoides; 6. proceso (apófisis) muscular del aritenoides; 7. cartílago cricoides (engarce cricoideo); 8. espacio intertiroaritenoideo; 9. comisura posterior; 10. hipofaringe.*

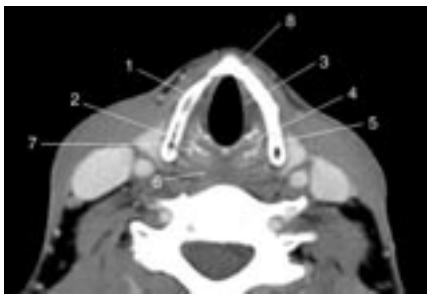

18 *Corte que pasa por el cono elástico. 1. cartílago tiroides osificado; 2. articulación cricoaritenoidea; 3. cono elástico; 4. cartílago cricoides; 5. espacio intercricoaritenoideo; 6. hipofaringe; 7. parte alta de la glándula tiroides; 8. región subcomisural anterior.*

Desde una vista lateral, la mucosa y los tejidos submucosos forman una fina banda tisular, en forma de medialuna, en continuidad con el cono elástico. El engarce cricoideo se encuentra separado de las láminas tiroideas sólo por un espacio delgado (espacio intercricotiroideo).

Corte subglótico mediano *(fig. 19)*

En los cortes más bajos, la membrana cricotiroidea se ve por delante como un fino reborde más denso que los tejidos adiposos perilaríngeos. En los cortes más bajos el anillo cricoideo es completo y la columna aérea es redondeada, discretamente oval. En la cara interna del cartílago la mucosa y la submucosa no son visibles. Atrás aparece la boca del esófago con forma oval, alargada.

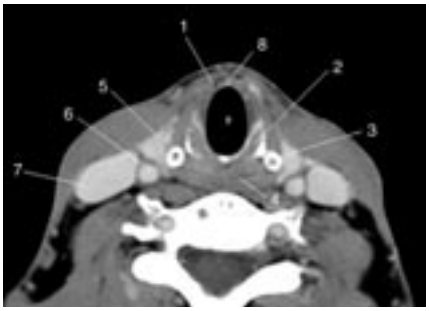

19 *Corte que pasa por la subglotis y el cartílago cricoides. 1. membrana cricotiroidea; 2. arco cricoideo posterior osificado; 3. asta inferior del cartílago tiroides; 4. hipofaringe; 5. glándula tiroides; 6. arteria carótida; 7. vena yugular; 8. región subcomisural anterior; 9. luz laríngea subglótica (forma circular).*

Maniobras dinámicas

Maniobra de Valsalva *(figs. 20, 21)*

La maniobra de Valsalva permite la abertura de los senos piriformes con despliegue de las vertientes externa e interna y de los ángulos anteriores de los senos piriformes. Aparecen claramente los contornos de los repliegues ariepiglóticos. Atrás, la mucosa de la hipofaringe se colapsa en respiración indiferente y se abre en Valsalva, lo que permite analizar mejor el fondo del seno piriforme y la región retrocricoaritenoidea.

Maniobra de fonación: letra «e» *(figs. 22, 23, 24)*

En fonación estos cortes permiten estudiar la movilidad de las cuerdas vocales y de los aritenoides; las cuerdas vocales se ubican en aducción por deslizamiento y rotación de los aritenoides. Pueden estudiarse bien los espacios adiposos paraglóticos. Los ventrículos laríngeos se abren, lo que permite distinguir el plano supraglótico del plano glótico y los senos piriformes presentan también un cierto grado de abertura.

RM DE LA LARINGE

Generalidades

La RM sigue siendo un examen de segunda intención, principalmente porque las secuencias de caracterización tisular siguen siendo largas y por lo tanto suelen producir artefactos debidos a los movimientos de deglución [16]. No obstante, la caracterización tisular de la RM es superior a la tomografía computadorizada (TC) y ofrece la importante posibilidad de realizar cortes multidireccionales [8, 27]. La RM debe realizarse en una antena adaptada al cuello, de superficie, llamada antena, «antena cuello» o «antena laringe» [13, 28].

La respiración debe ser tranquila y regular, y hay que tratar de limitar al máximo las degluciones durante la adquisición. La disnea, la tos, las degluciones incontrolables hacen que las secuencias sean imposibles de interpretar. Por esta razón, en los pacientes que presentan un carcinoma faringolaríngeo, muchas veces en mal estado general y poco dóciles, la tomografía computadorizada en espiral y sus reconstrucciones 2D sigue siendo el examen de elección. La RM interviene sólo cuando ciertos puntos de la invasión tumoral son difíciles de analizar: la invasión en cartílagos, en la base de la lengua, la invasión en profundidad de un tumor de la cuerda vocal y cuando esta determinación modifica la conducta quirúrgica [20]. Por otro lado, las maniobras dinámicas son imposibles de realizar en la RM debido a que las secuencias son demasiado prolongadas.

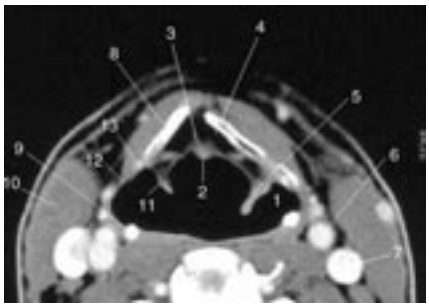

20 *Corte axial en Vasalva que pasa por la celda hiotiroepiglótica. 1. seno piriforme; 2. epiglotis (cara laríngea); 3. membrana hioepiglótica; 4. celda preepiglótica; 5. repliegue ariepiglótico; 6. arteria carótida; 7. vena yugular interna; 8. cartílago tiroides (lámina); 9. cartílago tiroides (asta posterior); 10. músculo esternocleidomastoideo; 11. vertiente interna del seno piriforme; 12.vertiente externa del seno piriforme; 13. ángulo anterior del seno piriforme.*

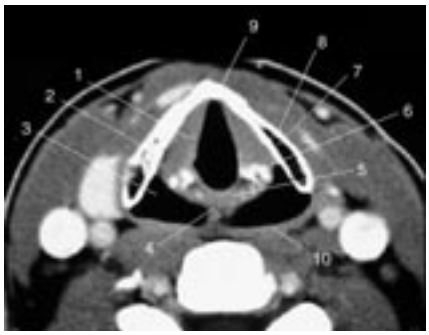

21 *Corte axial en Vasalva que pasa por las cuerdas vocales. 1. cuerda vocal; 2. espacio adiposo paraglótico; 3. seno piriforme; 4. región retrocricoidea; 5. cartílago cricoides; 6. cartílago aritenoides; 7. cartílago tiroides osificado (medular central hipodensa); 8. cartílago tiroides osificado (cortical externa hiperdensa); 9. comisura anterior; 10. músculo constrictor inferior de la faringe.*

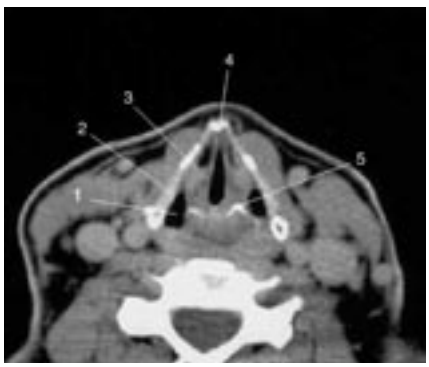

22 *Corte que pasa por los repliegues vestibulares. 1. seno piriforme; 2. cartílago tiroides; 3. repliegue vestibular; 4. cresta anterior del cartílago tiroides; 5. ápice del aritenoides.*

Técnica

Se realizan series clásicas en eco de spin T1 y T2 en cortes axiales que cubren el conjunto de la laringe, se prefieren las secuencias turbo en eco de spin T2 que permiten tiempos de adquisición más cortos. Luego de la inyección del producto de contraste (gadolinio), se realizan las secuencias axial, frontal y sagital en eco de spin T1 (SE T1). Las secuencias con potenciación T1 permiten un buen análisis anatómico [2, 30]. El espesor de los cortes es de 2 a 3 mm en matriz 256 o 512 para

23 *Corte que pasa por los ventrículos laríngeos.*

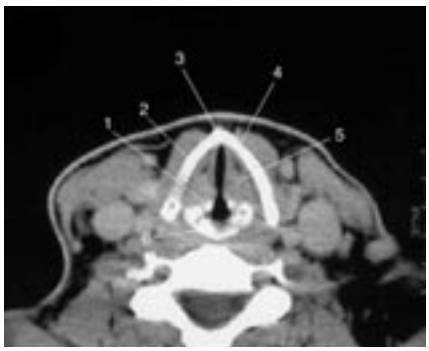

24 *Corte que pasa por las cuerdas vocales. 1. aritenoides; 2. espacio paraglótico; 3. comisura anterior; 4. cartílago tiroides; 5. cuerda vocal; 6. engarce cricoideo.*

los aparatos de última generación con campos visuales estrechos de 160 a 250 mm. Es importante conservar una buena relación señal sobre ruido sin alargar las secuencias [18].

La señal de las estructuras cartilaginosas depende de su grado de osificación. El cartílago osificado presenta en T1 una hiperseñal central ya que la medular es principalmente grasosa, y una cortical negra (muy hipointensa). En T2, la medular es hiperintensa o produce señal intermedia, y la cortical produce hiposeñal. El cartílago hialino no osificado da isoseñal. La epiglotis fibroelástica presenta una señal intermedia. El tejido adiposo está en T1 en hiperseñal franca y en hiperseñal en T2. Esta hiperseñal permite un buen análisis de los espacios preepiglótico, paralaríngeo y paraglótico. Los músculos están en isoseñal en T1.

■ *Descripción*

Se presentan ocho cortes en RM registrados en SE T1 que representan los elementos mayores de la descripción.

Cortes axiales supraglóticos

Pasan por las valéculas. La región de los tres repliegues y las bandas ventriculares se ven en las figuras 25, 26 y 27.

Cortes axiales en el nivel glótico

En el nivel glótico *(figs. 28, 29)* (cortes 20, 21), la RM permite ver todos los elementos anatómicos:

— el ligamento vocal hipointenso;
— el músculo tiroaritenoideo hipo a isointenso;
— el espacio paraglótico hiperintenso puesto que es adiposo;
— la cortical tiroidea interna hipointensa;
— la medular central hiperintensa por ser grasosa;
— la cortical tiroidea externa hipointensa.

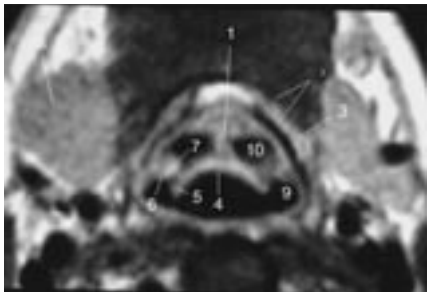

25 *Corte axial con potenciación T1 que pasa por las valéculas y la región de los tres repliegues. 1. ligamento glosoepiglótico mediano; 2. cortical del hueso hioides; 3. medular del hueso hioides; 4. epiglotis; 5. repliegue ariepiglótico; 6. ligamento faringoepiglótico; 7. ligamento glosoepiglótico lateral; 8. glándula submaxilar.*

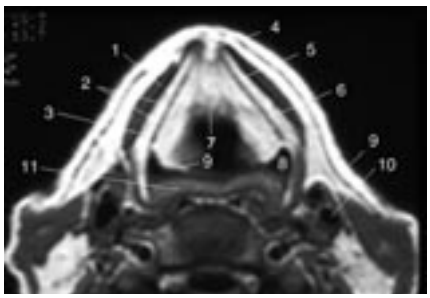

26 *Corte axial con potenciación T1 que pasa por la celda preepiglótica. 1. músculo infrahioideo; 2. cortical del cartílago tiroides; 3. medular del cartílago tiroides; 4. escotadura tiroidea; 5. celda preepiglótica; 6. espacio paralaríngeo; 7. epiglotis (cara laríngea); 8. seno piriforme; 9. arteria carótida; 10. vena yugular; 11. músculo constrictor de la faringe.*

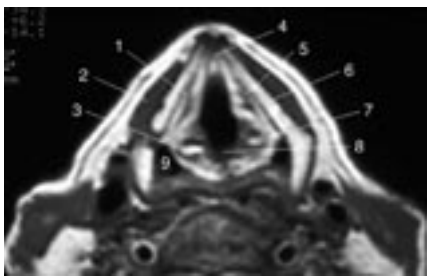

27 *Corte axial con potenciación T1 que pasa por los repliegues vestibulares. 1. repliegue vestibular (predominio adiposo); 2. músculo infrahioideo; 3. ápice del aritenoides osificado (forma lineal); 4. ligamento tiroepiglótico; 5. músculo intertiroaritenoideo; 6. cartílago tiroides osificado (medular central hiperintensa, corticales hipointensas); 7. espacio intertiroaritenoideo; 9. seno piriforme.*

Cortes frontales

Se representan en la figura 30.

Cortes sagitales

Se representan en la figura 31 A, B.

Anatomía endoscópica

El conocimiento y la práctica de la anatomía endoscópica de la laringe se desarrollaron de manera considerable con el mejoramiento de las técnicas endoscópicas y de diagnóstico por imágenes. A diferencia de la anatomía descriptiva y de

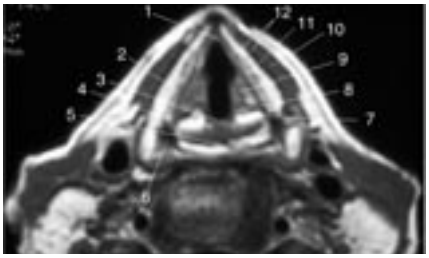

28 *Corte axial con potenciación T1 que pasa por las cuerdas vocales. 1. comisura anterior; 2. espacio paraglótico; 3. comisura posterior; 4. espacio intertiroaritenoideo; 5. cartílago cricoides; 6. seno piriforme; 7. aritenoides; 8. proceso vocal del aritenoides; 9. cuerda vocal; 10. músculo infrahioideo; 11. cartílago tiroides (medular central); 12. cartílago tiroides (corticales externa e interna).*

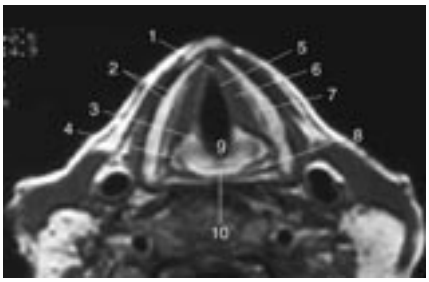

29 *Otro ejemplo de corte axial con potenciación T1 que pasa por el plano glótico. 1. comisura anterior; 2. cartílago tiroides (cortical); 3. proceso vocal del aritenoides; 4. proceso muscular del aritenoides; 5. ligamento vocal; 6. músculo tiroaritenoideo; 7. espacio paraglótico; 8. hipofaringe colapsada; 9. comisura posterior; 10. cartílago cricoides.*

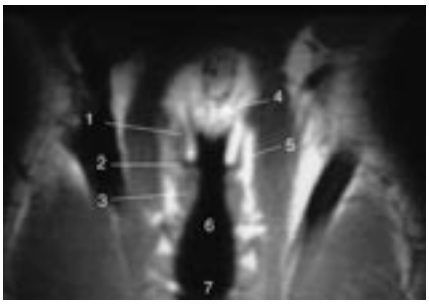

30 *Corte coronal con potenciación T1. 1. repliegue vestibular (adiposo principalmente –hiperseñal–); 2. ventrículo laríngeo; 3. cuerda vocal (muscular –isoseñal–); 4. celda preepiglótica; 5. espacio paralaríngeo; 6. luz subglótica; 7. tráquea.*

los datos ofrecidos por las técnicas de diagnóstico por imágenes, la anatomía endoscópica se contenta con una vista de la superficie de la cavidad faringolaríngea. El examinador sólo puede ver ciertos elementos anatómicos descritos anteriormente. El conocimiento de la anatomía endoscópica de la laringe es indispensable para realizar correctamente:

— la evaluación de la extensión de un tumor, de una estenosis, de una malformación;

— el tratamiento endoscópico de las diferentes patologías encontradas, accesibles a este método terapéutico.

MÉTODOS DE EXAMEN DE LA LARINGE

El análisis de las estructuras endolaríngeas puede hacerse en el consultorio, utilizando diferentes medios técnicos, o en el quirófano bajo anestesia general, en cuyo caso se trata de una verdadera endoscopia.

Examen laringoscópico indirecto

Se realiza clásicamente con el espejo laríngeo, el examinador debe sostener la lengua del paciente con una mano y colocar su espejo a la altura de la úvula con la otra. Se trata de un examen básico indispensable para diagnosticar cualquier patología faringolaríngea y permite obtener una visión muy satisfactoria. El examen con óptica aumentada rígida, orientada a 90º permite obtener una imagen de mejor calidad debido a su aumento, y también tomar fotografías o conservar las imágenes empleando una cámara de vídeo. Se trata de un medio útil, tanto para la enseñanza como para el archivo.

El examen con el nasofibroendoscopio es muy útil en el niño o el adulto con reflejo nauseoso incoercible a pesar de la anestesia local. Las imágenes son excelentes pero de menor calidad al ser transmitidas por fibras ópticas.

Examen estroboscópico laríngeo

Puede ser acoplado al nasofibroendoscopio o a la óptica rígida, y permite el estudio de las vibraciones de la mucosa de las cuerdas vocales. Se utiliza, en especial, para la evaluación de las disfonías causadas por pequeñas lesiones benignas (nódulo, pólipo, sulcus glottidis, etc.). Resulta igualmente útil para precisar una eventual infiltración tumoral a partir de un pequeño tumor superficial, originado en el borde libre de la cuerda vocal [12].

La enorme ventaja del examen laringoscópico indirecto, cualquiera sea su metodología, es que aporta información sobre la dinámica del conjunto laríngeo, y en particular de las cuerdas vocales. La movilidad de las cuerdas vocales y de los aritenoides es un dato fundamental a considerar ante una disfonía, cualquiera sea su origen [6].

Examen endoscópico bajo anestesia general

Se realiza en el quirófano. Cuando se efectúa con fines diagnósticos es un excelente complemento del examen laringoscópico indirecto, es indispensable para el diagnóstico de certeza y para la evaluación de los tumores laríngeos. El paciente puede ser previamente intubado de acuerdo al sitio preciso a estudiar, a la etiología sospechada y a la duración prevista para el examen [7]. Se trabaja en perfecta colaboración con el anestesista. Es mejor comenzar el examen introduciendo una óptica rígida con aumento orientada a 30°, la cual permite estudiar de manera progresiva las cavidades laríngeas a partir de la base de la lengua hasta la región subglótica. La óptica a 70° es útil para estudiar las cavidades ventriculares, la comisura anterior y la subglotis.

La laringoscopia en suspensión permite inmovilizar el endoscopio en la cavidad laríngea. De esta manera es posible utilizar un microscopio operatorio para visualizar el plano glótico.

Este procedimiento puede ser registrado y retransmitido por una cámara de vídeo con el objetivo expuesto anteriormente. La intubación es necesaria cuando el operador efectúa una maniobra quirúrgica, sobre todo si es prolongada y/o en presencia de un riesgo de hemorragia. En este caso es indispensable proteger las vías aéreas con un balón.

El estudio de las diferentes estructuras anatómicas endolaríngeas se describe de manera progresiva de arriba hacia abajo a partir de las valéculas hasta el nivel de la subglotis.

BASE DE LA LENGUA Y VALÉCULA *(fig. 32)*

Se trata de una región muy importante, fronteriza con la laringe. Durante el examen endoscópico debe realizarse primero el análisis minucioso de estas estructuras. Se observan las papilas gustativas que forman la «V» lingual, y algunas veces masas linfoides que son resabios de una amígdala lingual. En ciertos casos el aspecto de estas últimas es polilo-

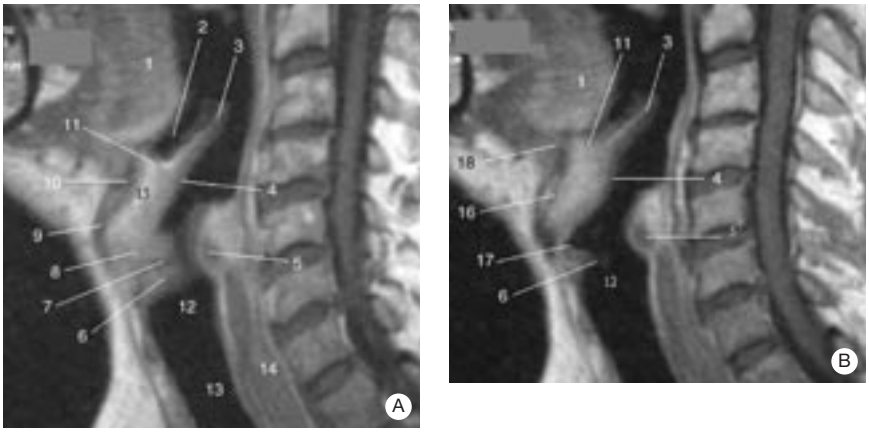

31 *Cortes sagitales con potenciación T1.*
A. Mediana.
B. Paramediana derecha.
1. base de la lengua; 2. valécula; 3 epiglotis (borde libre); 4. epiglotis (cara laríngea); 5. músculo interaritenoideo; 6. cuerda vocal; 7. ventrículo laríngeo; 8. repliegue vestibular; 9. músculo esternotiroideo; 10. músculo tirohioideo; 11. membrana hiotiroidea; 12. subglotis; 13. tráquea; 14. esófago; 15. celda preepiglótica; 16. cartílago tiroides; 17. comisura anterior; 18. hueso hioides.

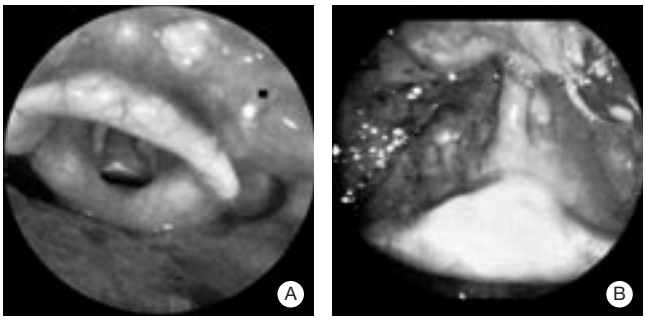

32 *A. Base de la lengua (cuadrado negro).*
B. Valécula.

33 *Vestíbulo laríngeo (epilaringe). Cartílago corniculado (cuadrado blanco) y reunión de los tres repliegues (cuadrado negro).*

bulado, críptico, y la hipertrofia es tal que constituye un motivo de consulta por los episodios inflamatorios e infecciosos que originan o simplemente por su volumen. El estudio de la mucosa es importante en la endoscopia, para precisar la naturaleza de la lesión y descartar un tumor. Por debajo de la base de la lengua, la valécula es realmente la región que limita con la laringe al constituir la unión entre la epiglotis por atrás y la lengua por delante. Las valéculas están separadas por un repliegue, el glosoepiglótico mediano. A los costados están limitadas por los repliegues glosoepiglóticos laterales. Presentan una concavidad superior y en su fondo el ligamento hioepiglótico; éste es muy resistente y está en relación con la celda hiotiroepiglótica. El abombamiento de una o de ambas valéculas, o a veces incluso una ulceración, manifiestan la invasión tumoral avanzada a partir de un tumor del piso supraglótico que infiltra la celda HTE.

La apreciación del estado de la mucosa de la base de la lengua y de las valéculas es fundamental, pero nunca debe omitirse la palpación de estas dos estructuras para detectar o evaluar el grado de infiltración tumoral, ya sea de la lengua o de la celda HTE.

VESTÍBULO LARÍNGEO O EPILARINGE *(fig. 33)*

Esta estructura anatómica forma parte del piso supraglótico y es una zona fronteriza entre la laringe y la hipofaringe. En el aspecto oncológico, se asemeja más a los tumores de la hipofaringe [19]. Las características de la evolución tumoral, la extensión ganglionar y el pronóstico son más parecidas a las de los tumores faríngeos que a las de los laríngeos.

Es como un embudo, presenta una forma oval y oblicua de adelante hacia atrás.

Adelante está formada por el borde libre de la epiglotis que lateralmente se une al repliegue ariepiglótico. En este nivel convergen el repliegue glosoepiglótico lateral y el faringoepiglótico y constituyen la región de los tres repliegues. Ésta es una entidad que suele utilizarse en oncología por ser un frecuente punto de origen de tumores malignos.

Por detrás, el repliegue ariepiglótico se prolonga para constituir la pared posterior hasta el nivel del ápice del aritenoides. Se puede ver el cartílago corniculado recubierto por una mucosa laxa. Bien atrás se sitúa la escotadura interaritenoidea que responde al músculo interaritenoideo *(fig. 34)*. En este nivel la mucosa se encuentra plegada. El examen endoscópico otorrinolaringológico (ORL) minucioso, sin intubación, permite su visión.

NIVEL SUPRAGLÓTICO

Epiglotis

El primer elemento visible es la epiglotis. Se trata de una estructura cartilaginosa recubierta por una delgada mucosa; su cara laríngea es bien lisa en sus dos tercios superiores. Hacia abajo, el examinador encuentra una tumefacción que corresponde al tubérculo de Czermak, y por debajo se sitúa el pie de la epiglotis que se inserta justo por encima de la comisura anterior en el piso glótico.

Mucosa

La mucosa que recubre toda la cara laríngea de la epiglotis se extiende lateralmente hasta las bandas ventriculares o falsas cuerdas vocales, se trata de estructuras alargadas en forma paralela al plano de las cuerdas vocales. Hacia adelante se continúan con la mucosa de la cara laríngea de la epiglotis, y hacia atrás se extienden hasta la parte media de los aritenoi-

34 *Comisura posterior, escotadura interaritenoidea. Apófisis vocal (cuadrado negro) y cartílago corniculado (cuadrado blanco).*

35 *Ventrículo de Morgagni izquierdo.*

des. Lateralmente, la mucosa se extiende hasta el nivel del repliegue ariepiglótico atrás y hacia la cara laríngea de la epiglotis adelante, desde el borde libre de la banda ventricular continúa hasta el techo del ventrículo de Morgagni. En la mucosa de la banda ventricular existen numerosas glándulas seromucosas. El aspecto endoscópico de estas bandas es habitualmente simétrico y puede tomar una forma que sea reflejo del ventrículo de Morgagni subyacente. Encontrar una asimetría siempre debe hacer sospechar una patología tumoral profunda. El ejemplo más clásico es un cáncer del ventrículo que inicialmente produce una tumefacción antes de evolucionar hacia la infiltración. Durante la endoscopia con fines diagnósticos a veces es necesario incidir la banda ventricular para realizar una biopsia, ya sea con láser o con bisturí frío. Los laringoceles o quistes laríngeos también provocan una tumefacción regular de la mucosa de la banda ventricular, y el diagnóstico sospechado clínicamente suele confirmarse por la tomografía computadorizada.

■ *Ventrículo laríngeo* *(fig. 35)*

Se trata de una cavidad situada entre la banda ventricular por arriba y la cuerda vocal por abajo. Su examen es difícil durante la laringoscopia indirecta, ya que el relieve de la banda ventricular lo esconde. Se explora con la endoscopia, bajo anestesia general, gracias a la suspensión y al examen con óptica que procura una vista lateral a 30° o a 70°.

En el extremo anterior del ventrículo se sitúa el apéndice o sáculo laríngeo, que puede provocar un abombamiento de la parte anterior de la banda ventricular [14]. Su tamaño es variable y puede originar una distensión neumática que evoluciona secundariamente a un laringocele.

Hacia afuera la cavidad ventricular está cercana al pericondrio interno del cartílago tiroides y contiene glándulas seromucosas; la proximidad de estos elementos anatómicos explica el riesgo de rápida propagación de los cánceres nacidos en el ventrículo de Morgagni.

■ *Región interaritenoidea*

Corresponde a la parte posterior del piso supraglótico y está anatómicamente muy cerca de la corona laríngea estudiada antes. La mucosa, en este nivel, recubre las fibras musculares del músculo interaritenoideo. Esta región es bien visible durante la abducción de las cuerdas vocales en la respiración. Es un sitio donde raramente se localizan tumores pero con frecuencia se hallan fenómenos inflamatorios y secuelas de intubación prolongada. También se pueden encontrar allí sinequias y granulomas.

NIVEL GLÓTICO

■ *Cuerdas vocales*

El piso glótico está esencialmente constituido por las cuerdas vocales *(fig. 36).*

En el estado normal, toman la forma de dos cordones blancos tendidos entre el ángulo interno del cartílago tiroides por delante y la apófisis vocal en la base del cartílago aritenoides por detrás. Por laringoscopia indirecta se ve bien su cara superior, mientras que la comisura anterior y la cara inferior de cada cuerda vocal son las regiones de más difícil acceso.

Durante el examen endoscópico bajo anestesia general, la utilización del microscopio y de las ópticas permite ver bien el borde libre de la cuerda vocal, así como su mucosa de recubrimiento transparente y flexible que constituye la parte vibrante gracias al espacio submucoso despegable de Reinke. La utilización de las ópticas a 30° permite visualizar toda la cara superior de la cuerda vocal, el piso del ventrículo de Morgagni y por fuera. El empleo de las ópticas a 70° es útil para el examen de la cara inferior de las cuerdas vocales, y sobre todo de la comisura anterior. Es muy importante examinar estas dos regiones para evaluar la extensión de los cánceres glóticos.

El examen del plano glótico con microscopio, asociado al uso de microinstrumentos (pinza acodada a la derecha y a la izquierda, palpador, aspiración) permite hacer el diagnóstico de las anomalías ya sea de la mucosa, del ligamento vocal, o de la profundidad de la cuerda vocal.

Se trata fundamentalmente de pólipos, quistes, nódulos, y sobre todo del sulcus glottidis y de quistes intracordales cuyo diagnóstico es a veces difícil por laringoscopia indirecta.

Estos microinstrumentos permiten desplegar la mucosa y separarla del ligamento vocal. Permiten también, poniéndolos perpendicularmente al borde libre de la cuerda vocal, mostrar la presencia de un sulcus glottidis que puede pasar totalmente inadvertida por laringoscopia indirecta, pero cuya presencia se puede sospechar ante una disfonía de larga data asociada a un defecto de vibración de la mucosa comprobado con el estroboscopio.

■ *Comisura anterior* *(fig. 37)*

Idealmente se examina con la óptica a 30° y a 70°. Puede presentar una pequeña membrana, en este caso suele asociarse a una disfonía funcional [3].

■ *Comisura posterior*

Corresponde a la glotis cartilaginosa representada por las dos apófisis vocales de los cartílagos aritenoides. Esta región es particular y sólo participa de manera accesoria en la fonación, corresponde más bien a la llamada glotis respiratoria. La mucosa que la recubre es fina, directamente aplicada

36 *Vista superior del nivel glótico. Apófisis vocal (cuadrado negro).*

37 *Comisura anterior.*

sobre el cartílago con una rica vascularización. Esto explica por un lado la fragilidad mucosa, y por otro el desarrollo de granulomas postintubación, así como úlceras de Jackson a consecuencia de un mal uso vocal y/o de un reflujo gastroesofágico [11].

Este último se sospecha siempre que haya inflamación importante de la parte posterior de la laringe a la altura de los aritenoides y en la comisura posterior, a veces asociada a una laringitis costrosa.

NIVEL SUBGLÓTICO

Se trata de la continuidad de la mucosa en la cara inferior de la cuerda vocal que se extiende hasta el borde superior del cartílago cricoides. Sus relieves son poco visibles en su parte posterior, pero por adelante se ven bien.

Durante el examen endoscópico, la colocación de una óptica a 30° en la región subglótica permite ver bien las estructuras anatómicas, y la palpación cervical del cricoides muestra el borde superior de éste diferenciándose de la membrana cricotiroidea. Es importante examinar esta región en el adulto que presenta un carcinoma de las cuerdas vocales. Debe sospecharse una extensión del tumor ante una ulceración pero sobre todo ante una asimetría y un engrosamiento de la membrana que llegue al borde superior del cartílago cricoides. La endoscopia puede ser insuficiente para examinar bien esta región, en particular para la búsqueda de una infiltración tumoral que requiere el valioso aporte de la tomografía computadorizada.

Cualquier referencia a este artículo debe incluir la mención del artículo original: Chevalier D, Dubrulle F et Vilette B. Anatomie descriptive, endoscopique et radiologique du larynx. Encycl Méd Chir (Editions Scientifiques et Médicales Elsevier SAS, Paris, tous droits réservés), Oto-rhino-laryngologie, 20-630-A-10, 2001, 14 p.

Bibliografía

[1] Bastian D. Le larynx et la trachée cervicale. In : Chevrel JP éd. Anatomie clinique : tête et cou. Paris : Springer-Verlag, 1996 : 341-363

[2] Bertolani M, Calandra Buonaura P, Spina V, D'Alimonte P, Romani U, Criscuolo M et al. Anatomie spin-écho du larynx en IRM à 1,5 tesla. *J Radiol* 1993 ; 74 : 1-12

[3] Bouchayer M. Nodules, polypes, pseudo-myxomes. In : Frachet B, Morgon A, Legent F éd. Pratique phoniatrique en ORL. In : Paris : Masson, 1992 : 42-52

[4] Bouchet A, Cuilleret J. Le larynx. In : Bouchet A, Cuilleret J éd. Anatomie topographique et fonctionnelle. Le cou. Villeurbanne : SIMEP 1971 : 71-94

[5] Bourjat P, Kahn JL, Roy C, Veillon F. TDM cervico-faciale. Le pharyngo-larynx. Paris : Masson, 1989 : 105-122

[6] Brasnu D, Laccourreye H, Dulmet E, Jaubert F. Mobility of the vocal cord and arytenoid in squamous cell carcinoma of the larynx and hypopharynx. An anatomical and clinical comparative study. *Ear Nose Throat J* 1990 ; 69 : 324-330

[7] Carpentier L. Anesthésie sans intubation pour laryngoscopie directe : étude de 85 patients. [thèse]. Lille, 2000 : 1-51

[8] Castelijns JA, Van den Brekel M, Niekoop VA, Snow GB. Imaging of the larynx. *Neuroimaging Clin North Am* 1996 ; 6 : 401-415

[9] Champsaur P, Moulin G, Chagnaud C, Giovanni A, Bartoli JM. Radioanatomie du larynx. *J Radiol* 1999 ; 80 : 199-208

[10] Chevalier D, Fayoux P, Piquet JJ. Le bilan endoscopique des cancers glottiques. *Ann Otolaryngol Chir Cervicofac* 1997 ; 114 : 197-198

[11] Chevalier D, Piquet JJ. Ulcère de contact et trouble de la mobilité laryngée. À propos de deux observations. *Rev Laryngol* 1994 ; 115 : 61-63

[12] Cornut G, Bouchayer M, Parent F. Value of videostroboscopy in indicating phonosurgery. *Acta Otorhinolaryngol Belg* 1986 ; 40 : 436-442

[13] Curtin HD. The larynx. In : Som P, Bergeron R eds. Head and neck imaging. St Louis : Mosby Year Book, 1991 : 593-614

[14] De Santo LW, Devine KD, Welland LH. Cyst of the larynx: classification. *Laryngoscope* 1970 ; 80 : 145-176

[15] Dubrulle F, Robert Y, Delerue C, Chevalier D, Gaillandre L, Rocourt N et al. Intérêt du scanner spiralé dans la pathologie du larynx et de l'hypopharynx.*F Radiol* 1997 ; 37 : 118-131

[16] Giron J, Joffre P, Serres-Cousine O, Castan P, Senac JP. L'imagerie par résonance magnétique du larynx : apport comparé à celui de la tomodensitométrie dans le bilan préthérapeutique des cancers du larynx. *Ann Radiol* 1990 ; 33 : 170-184

[17] Guerrier B, Barazer M. Anatomie descriptive, endoscopique et radiologique du larynx. *Encycl Méd Chir* (Éditions Scientifiques et Médicales Elsevier SAS, Paris), Oto-rhino-laryngologie, 20-630-A-10,1992 : 1-20

[18] Jabour BA, Lufkin RB, Hanafee WN. Magnetic resonance imaging of the larynx. *Top Magn Reson Imaging* 1990 ; 2 : 60-68

[19] Lefebvre JL, Buisset E, Coche-Dequeant B, Ton Van J, Prevost B, Hecquet B et al. Epilarynx: pharynx or larynx? *Head and Neck* 1995 ; 377-381

[20] Lev MH, Curtin HD. Larynx. *Neuroimaging Clin North Am* 1998 ; 8 : 235-256

[21] Linguenheld C, Veillon F, Ouaksar H, Debry C, Casselman J. Imagerie du larynx normal. In : Bourjat P, Veillon F. Imagerie radiologique tête et cou.Paris : Vigot, 1995 ; 391-410

[22] Mafee MF. CT of the normal larynx. *Radiol Clin North Am* 1984 ; 22 : 251-264

[23] Plantet MM, Piekarski JD, Hagay C. Larynx normal. *Encycl Méd Chir* (Éditions Scientifiques et Médicales Elsevier SAS, Paris), Radiodiagnostic, 32-605-A, 1989 ; 2 : 1-24

[24] Prades JM, Dumollard JM, Durand M, Martin C. Anatomie de l'articulation crico-aryténoïdienne et mobilité laryngée. In : Acquisitions et controverses en carcinologie cervico-faciale.Paris : EDK éditions médicales et scientifiques, 2000 ; 3-10

[25] Quintal MC, Cunningham MJ, Ferrari LR. Tubeless spontaneous respiration technique for pediatric microlaryngeal surgery. *Arch Otolaryngol Head Neck Surg* 1997 ; 123 : 209-214

[26] Rouvière M. Anatomie humaine descriptive et topographique et fonctionnelle. Paris : Masson, 1974 ; tome 1, 475-500

[27] Sakai F, Gamsu G, Dillon WP, Lynch DA, Gilbert TJ. MR Imaging of the larynx at 1,5 T. *J Comput Assis Tomogr* 1990 ; 14 : 60-71

[28] Stines J, Malissard L, Becker S, Carolus JM. L'IRM du pharyngo-larynx. *F Radiol* 1989 ; 29 : 87-101

[29] Suojanen JN, Mukherji SK, Wippold FJ. Spiral CT of the larynx. *Am J Neuroradiol* 1994 ; 15 : 1579-82

[30] Teresi LM, Lufkin RB, Hanafee WN. Magnetic resonance imaging of the larynx. *Radiol Clin N Am* 1989 ; 27 : 393-406